

**ДОМАШНЄ ЗАВДАННЯ ДО БЛОКУ 3
КУРСУ «PRO візуалізацію захворювань органів грудної
клітки у дітей»**

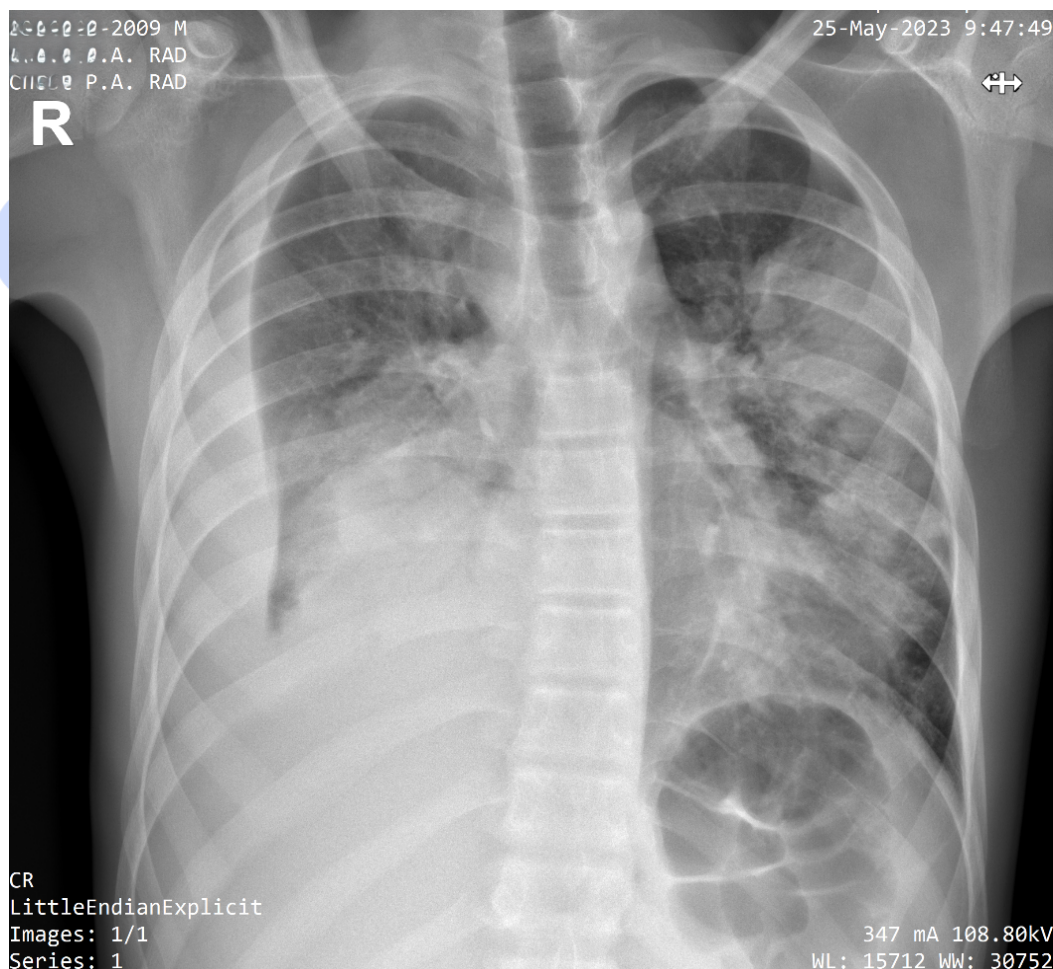
ЗАВДАННЯ № 1

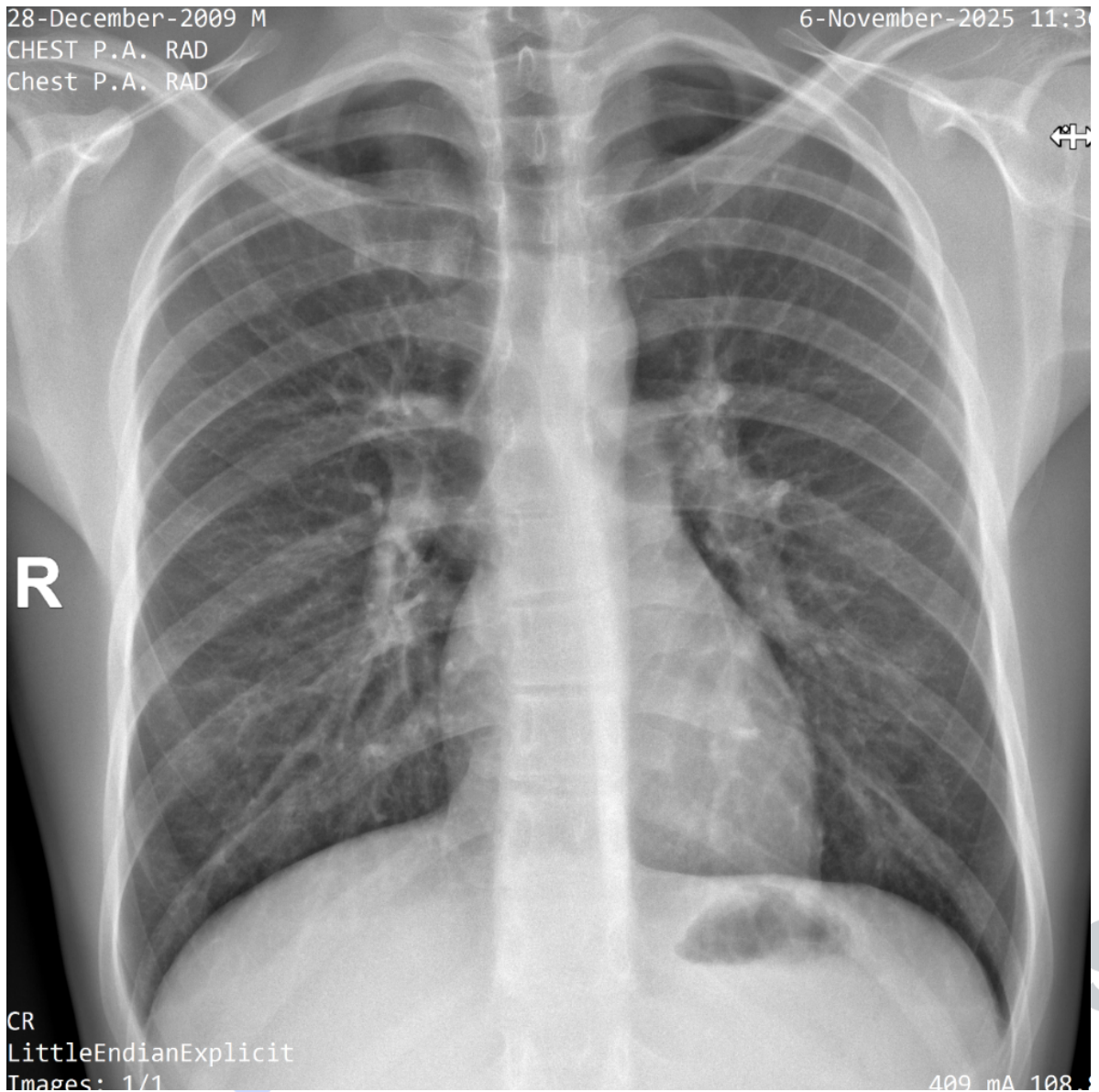
Хлопчик, 13 років життя

Скарги: підвищення температури тіла до 41°, нежить, головний біль, кашель з виділенням гнійного мокротиння, біль в грудній клітці при даханні та кашлі, блідість.

Скарги протягом останніх 5 діб.

Направлений педіатром - діагноз: ГРВІ, гострий бронхіт, пневмонія?





Через 2,5 роки

- 1.Опишіть дані оглядові рентгенограми.
- 2.Сформулюйте висновок за даними оглядової рентгенограми.

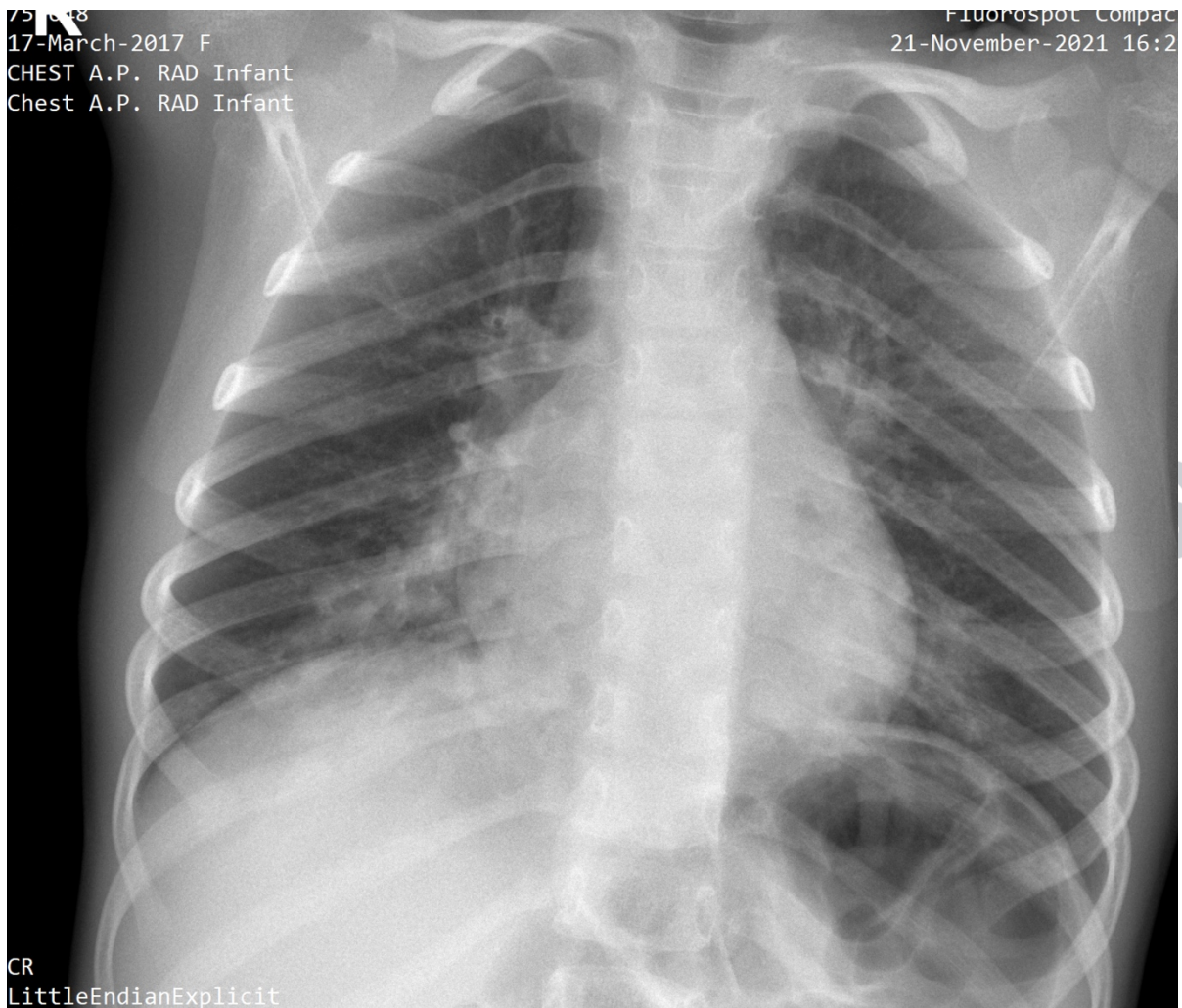
Завдання № 2

Дівчинка, 4 роки життя

Скарги: підвищення температури тіла до 38,5°, нежить, головний біль, сухий кашель.

Хворіє 7 діб, останні 2 доби підвищення температури тіла. В родині хворіє батько на грип.

Направлений педіатром - діагноз: пневмонія?



753648

17-March-2017 F

CHEST A.P. RAD Infant

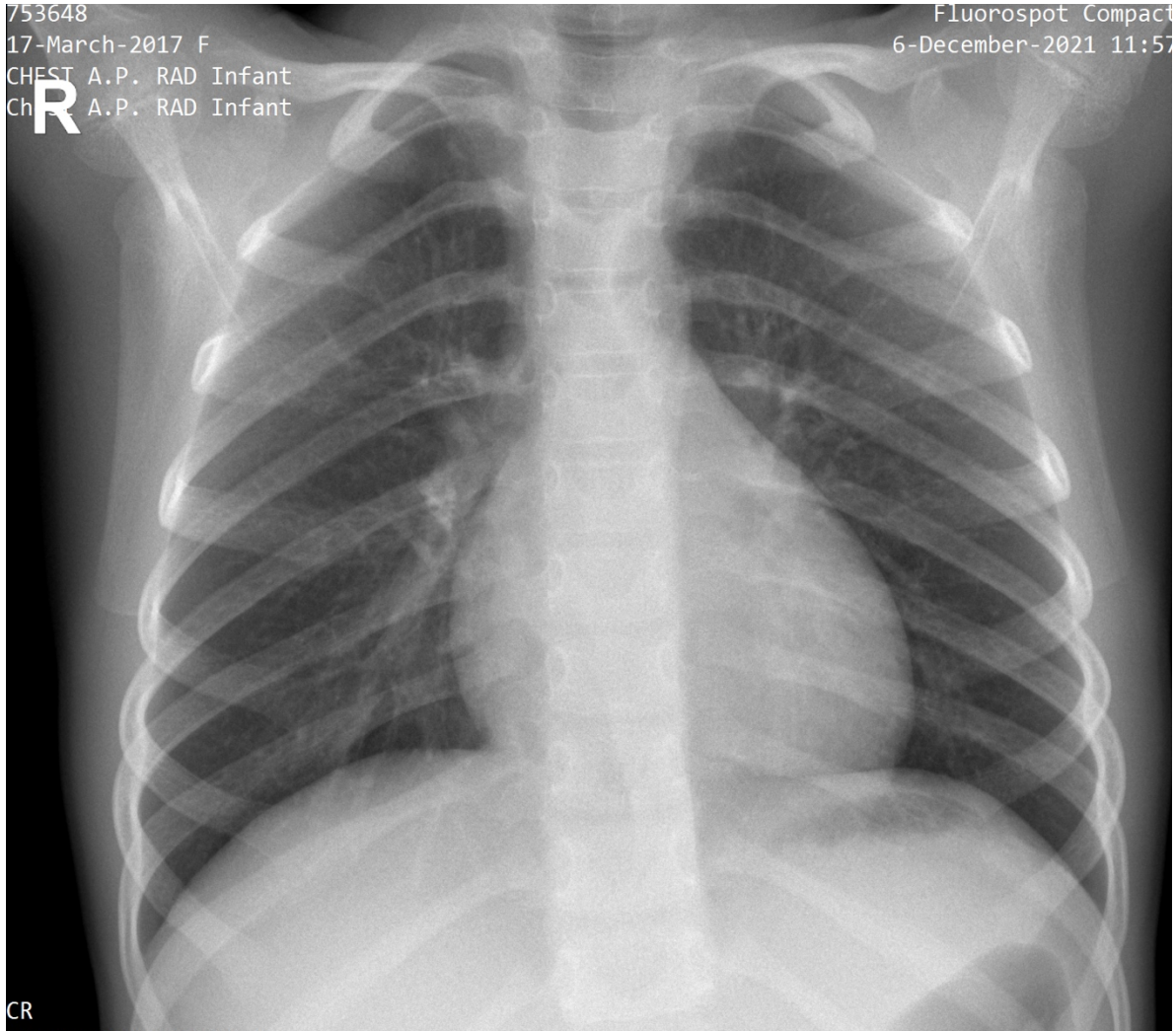
Ch A.P. RAD Infant

Fluorospot Compact

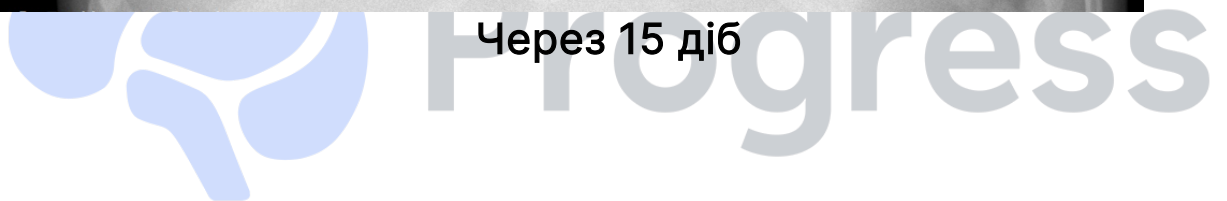
6-December-2021 11:57

R

CR



Через 15 діб



1.Опишіть дані оглядові рентгенограми.

2.Сформулюйте висновок за даними оглядових рентгенограм.

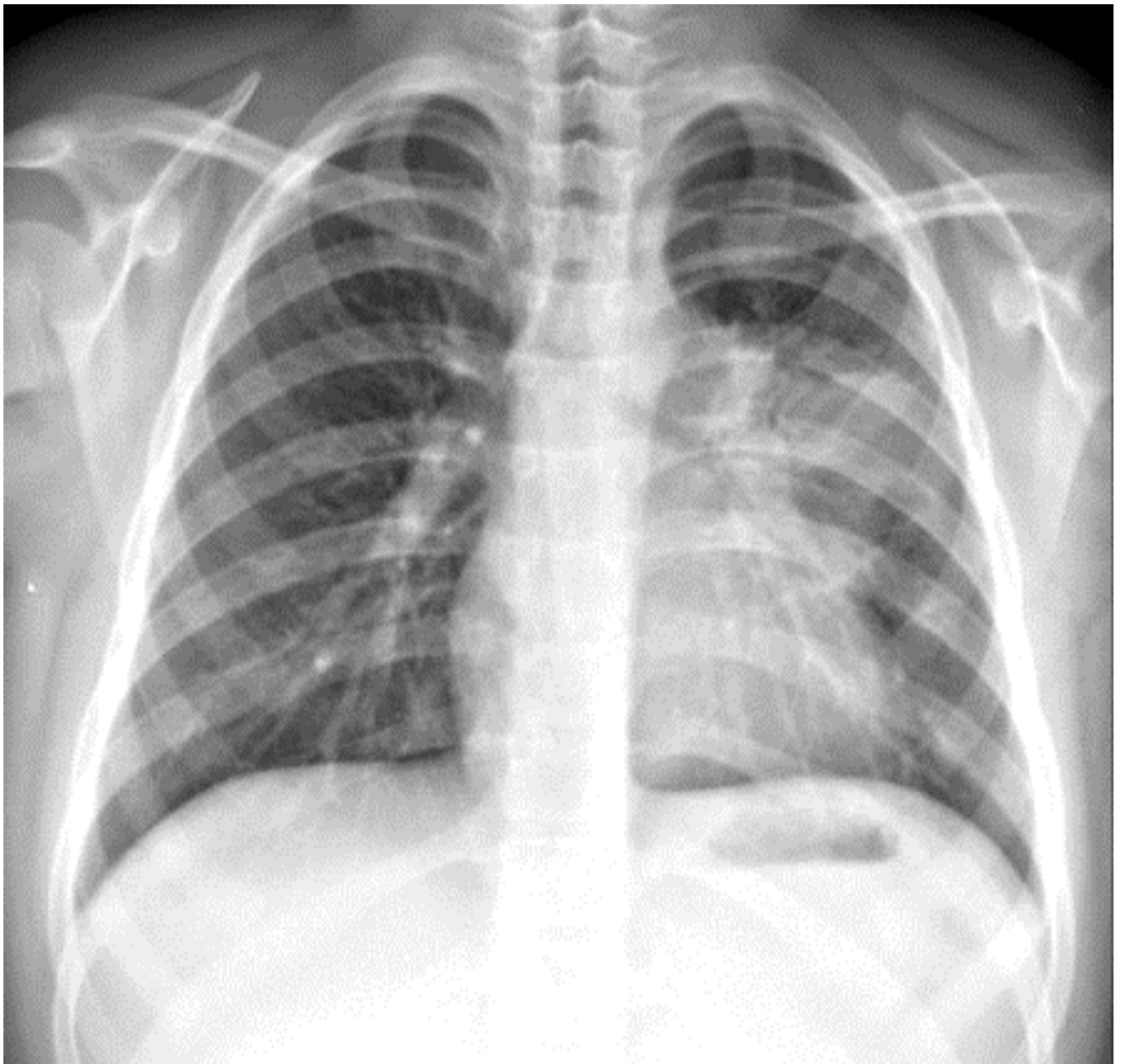
Завдання №3

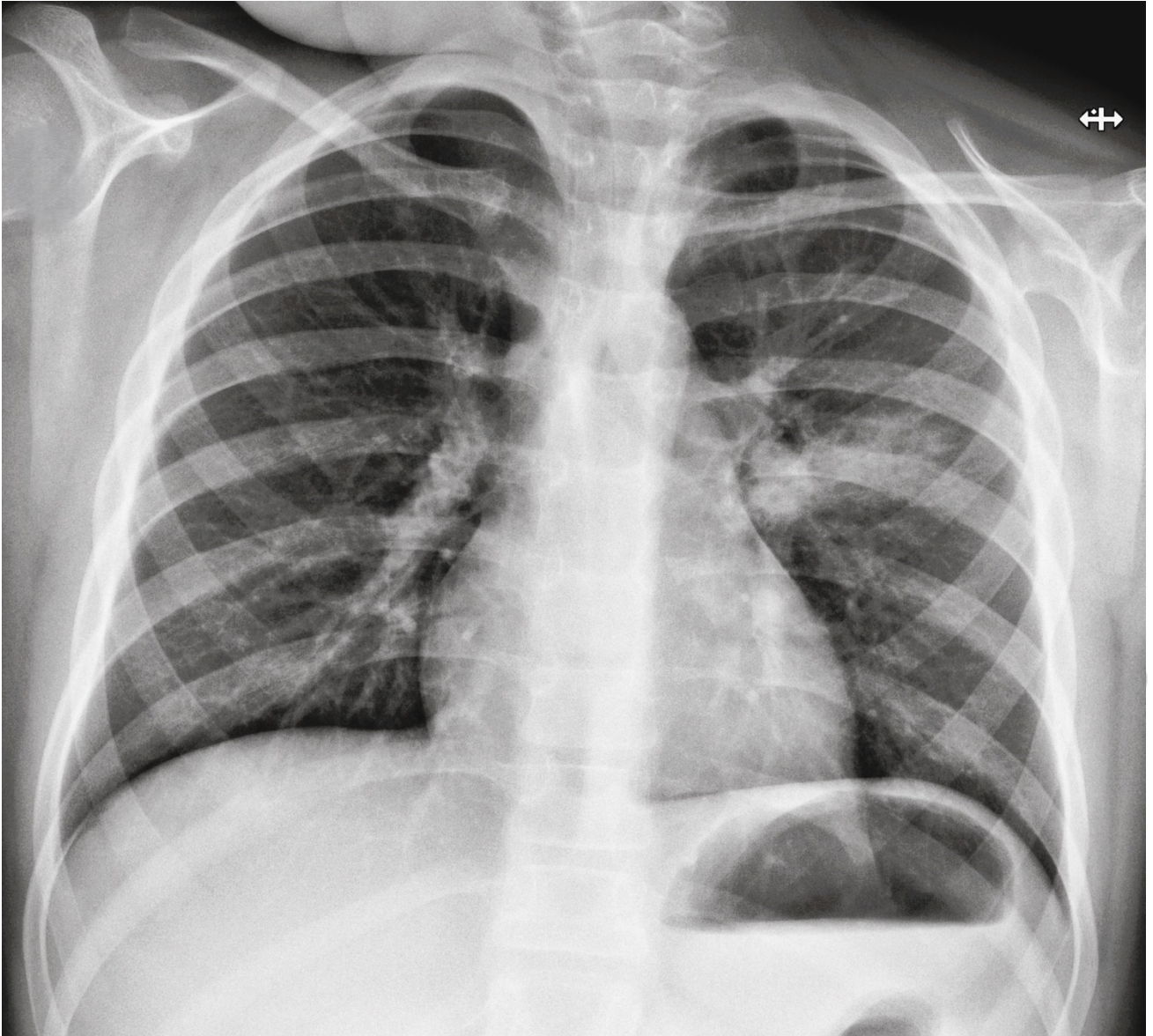
Хлопчик, 8 років життя

Скарги – підвищення температури тіла до 38°, біль у горлі, нежить, кашель з виділенням мокротиння.

Направлений сімейним лікарем з діагнозом ГРВІ, ларинготрахеїт.

На рентгенологічне дослідження направлений для виключення пневмонії.





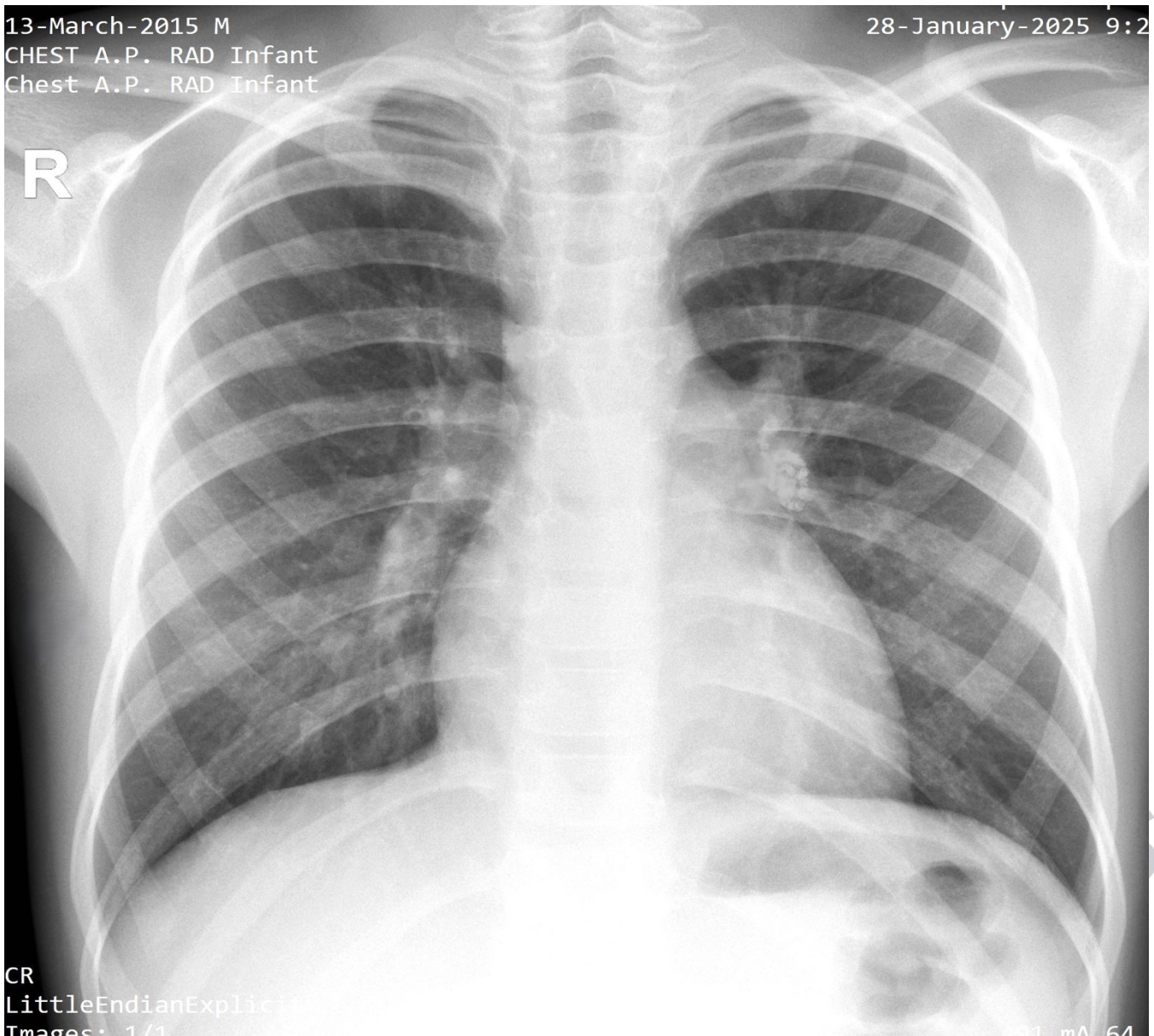
Через 4 місяці

13-March-2015 M

28-January-2025 9:2

CHEST A.P. RAD Infant
Chest A.P. RAD Infant

R



Через 9 місяців

- 1.Опишіть дані оглядові рентгенограми.
- 2.Сформулюйте висновок за даними оглядових рентгенограм.

Завдання №4

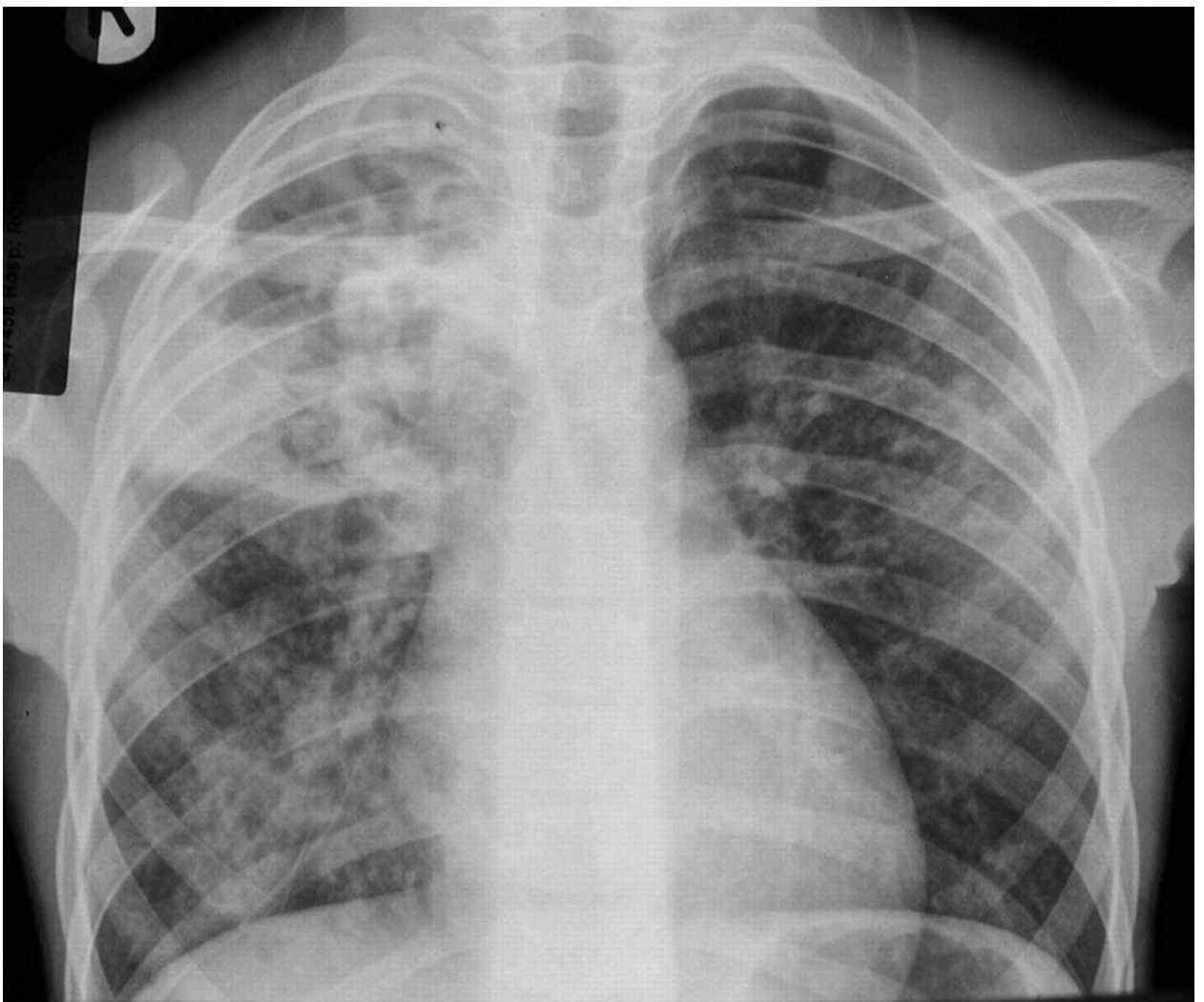
Дівчина, 9 років життя

Скарги: підвищення температури тіла до 37,8°, головний біль, кашель з виділенням мокротиння, зниження маси тіла.

Скарги протягом останніх 2 тижнів.

Направлений педіатром - діагноз: пневмонія?

Анамнез: батько хворіє на туберкульоз.



1.Опишіть дану оглядову рентгенограму.

2.Сформулюйте висновок за даними оглядової рентгенограми.

Завдання 5

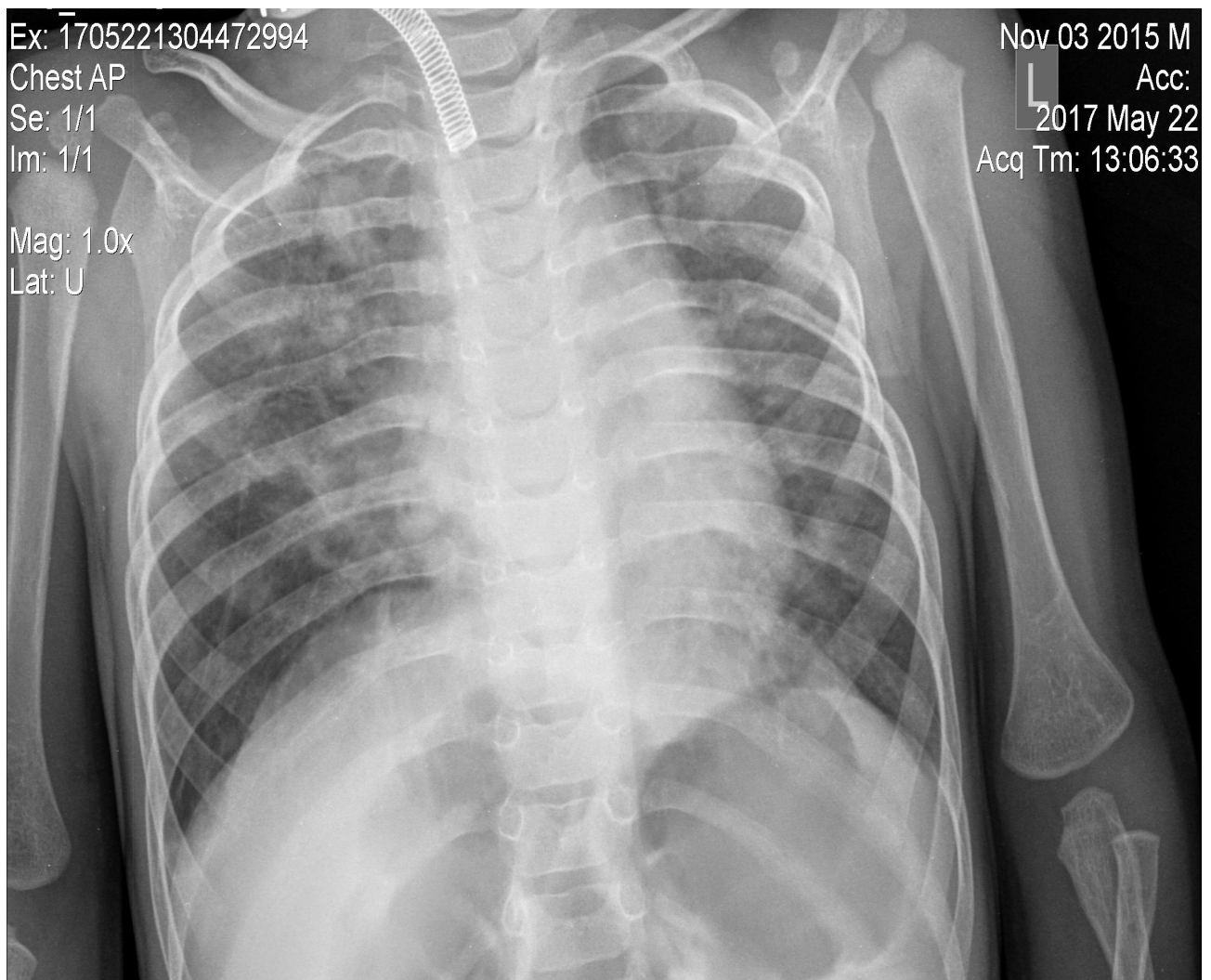Хлопчик, 1 рік 4 міс. життя

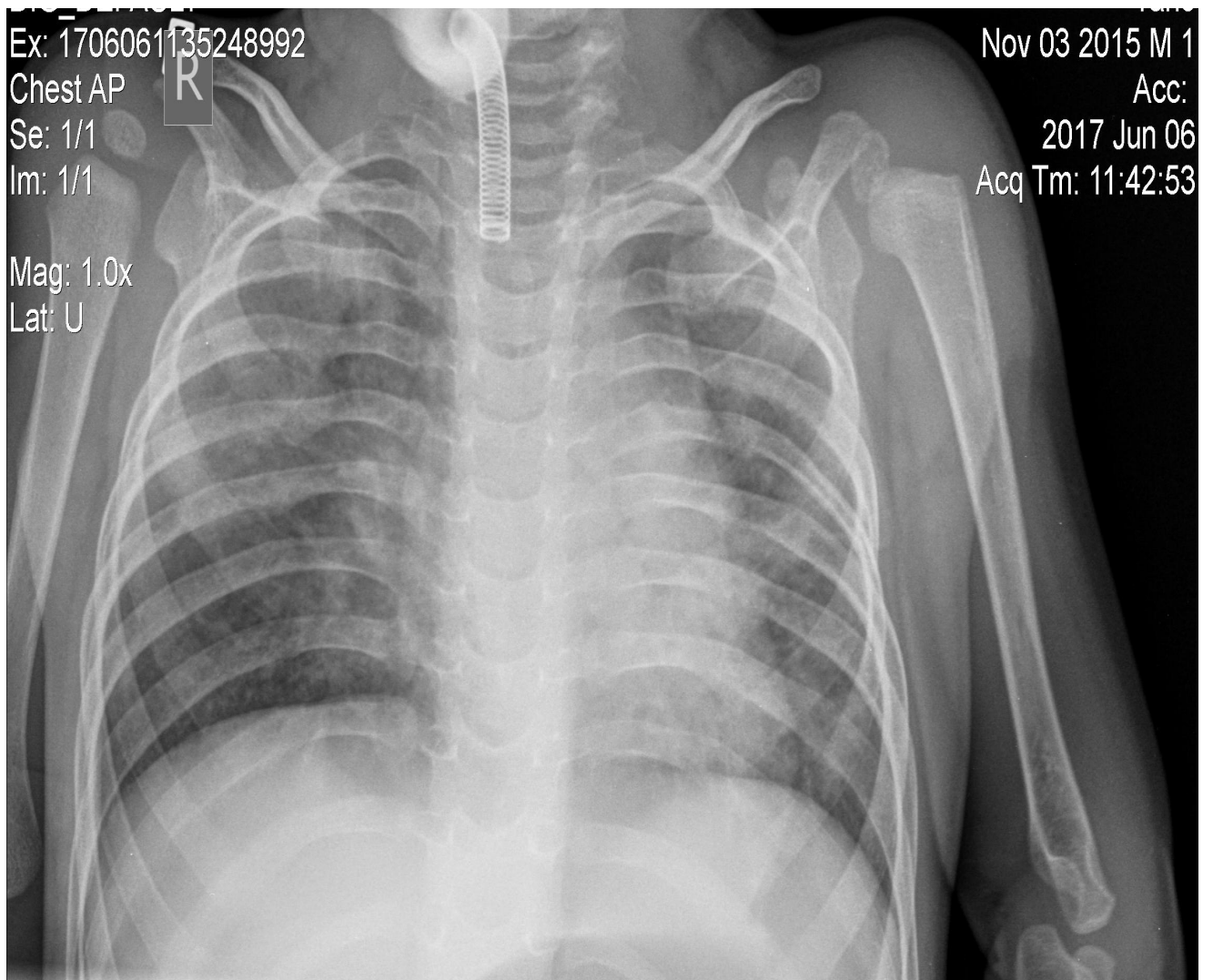Скарги: підвищення температури тіла до 38°, сухий кашель.

Направлений педіатром - діагноз: пневмонія?

Анамнез: дитина народилася недоношеною, СГ 26тижнів, з народження дитина знаходилася на ШВЛ протягом 4міс.

Основний діагноз в перинатальному центрі: ГІУ ЦНС, ВШК 2 ст., лейкомаляція.





Через 14 дiб

1. Опишіть дані оглядові рентгенограми.
2. Сформулюйте висновок за даними оглядових рентгенограм.