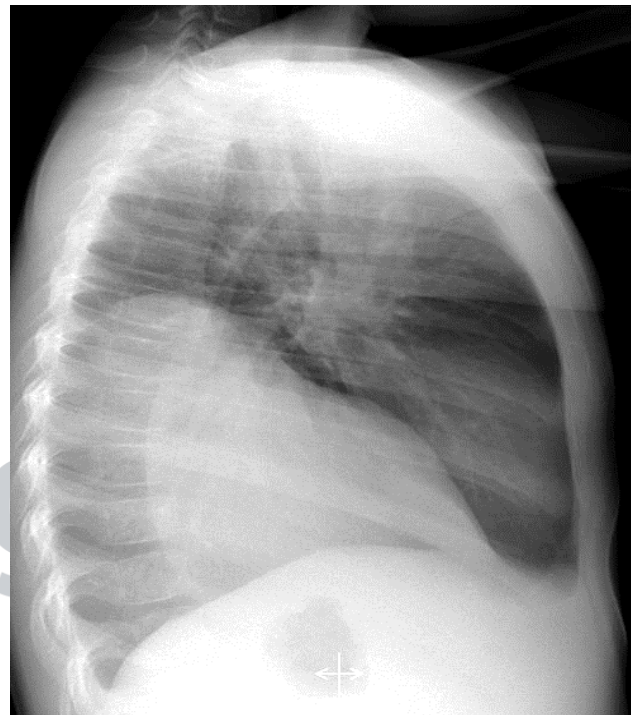
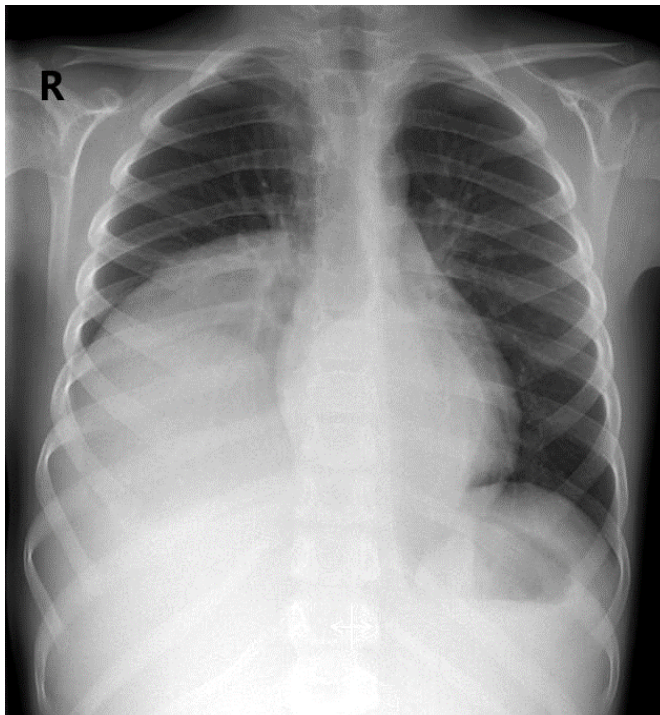


Завдання 1

Хлопчик, 7 років життя

Скарги: підвищення температури тіла до 38°, сухий кашель, біль в грудній клітці при диханні та кашлі.

Направлений педіатром - діагноз: пневмонія?



1.Опишіть дані оглядові рентгенограми.

2.Сформулюйте висновок за даними оглядових рентгенограм.

Завдання 2

Хлопчик, 6 років життя

Скарги: підвищення температури тіла до 40°, сухий приступоподібний кашель, біль в горлі, нежить.

Анамнез: дитина часто хворіє на вірусні інфекції, 2 рази були ангіни.

Направлений педіатром - діагноз: ГРВІ, гострий бронхіт, пневмонія?

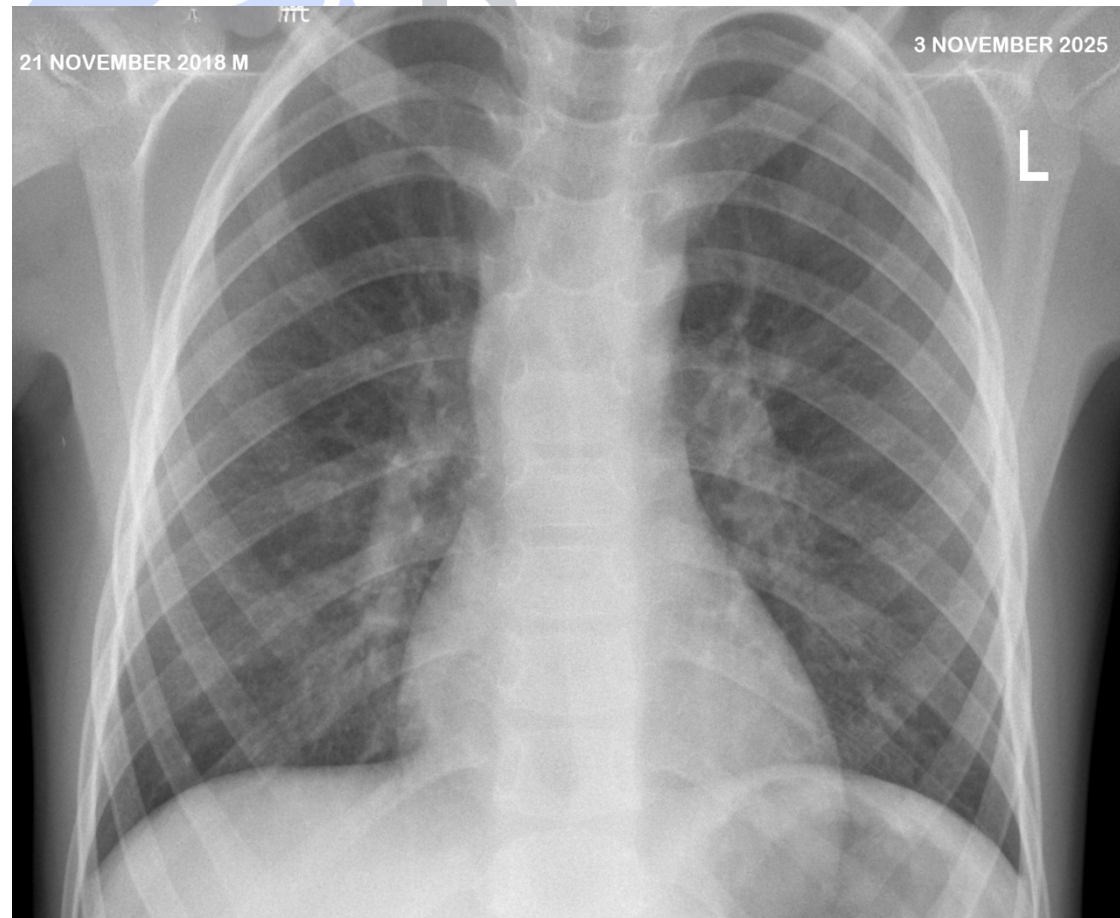
21-November-2018 M
CHEST A.P. RAD Infant
Chest A.P. RAD Infant

2-January-2025 10:53

R

CR
LittleEndianExplicit
Images: 1/1

478 mA 64



Через 10 місяців

1.Опишіть дані оглядові рентгенограми.

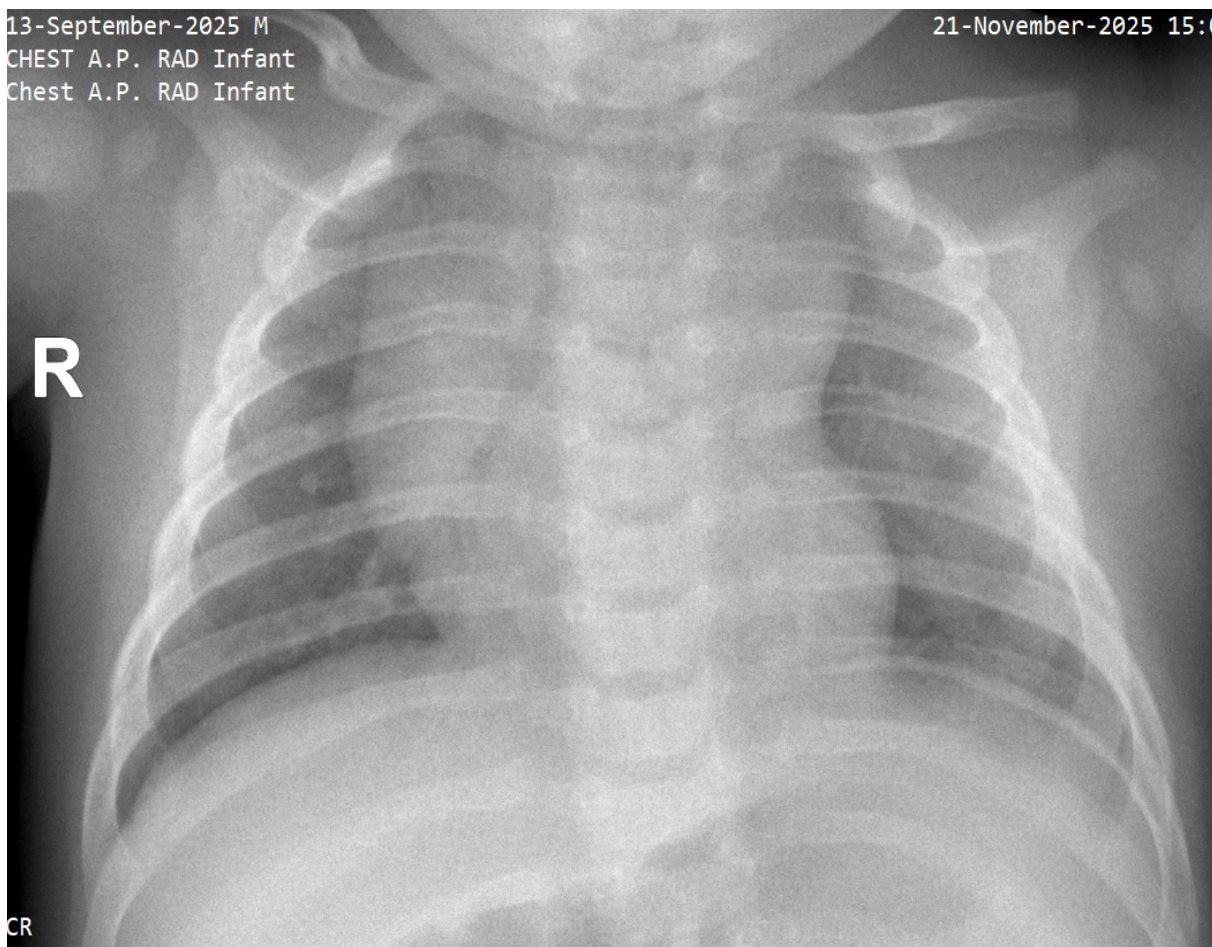
2.Сформулюйте висновок за даними оглядових рентгенограм.

Завдання 3

Хлопчик, 2 міс. життя

Скарги: підвищення температури тіла до 39°, сильний кашель, нежить.

Направлений педіатром - діагноз: ГРВІ, гострий бронхіт, пневмонія?



1.Опишіть дану оглядову рентгенограму.

2.Сформулюйте висновок за даними оглядової рентгенограми.

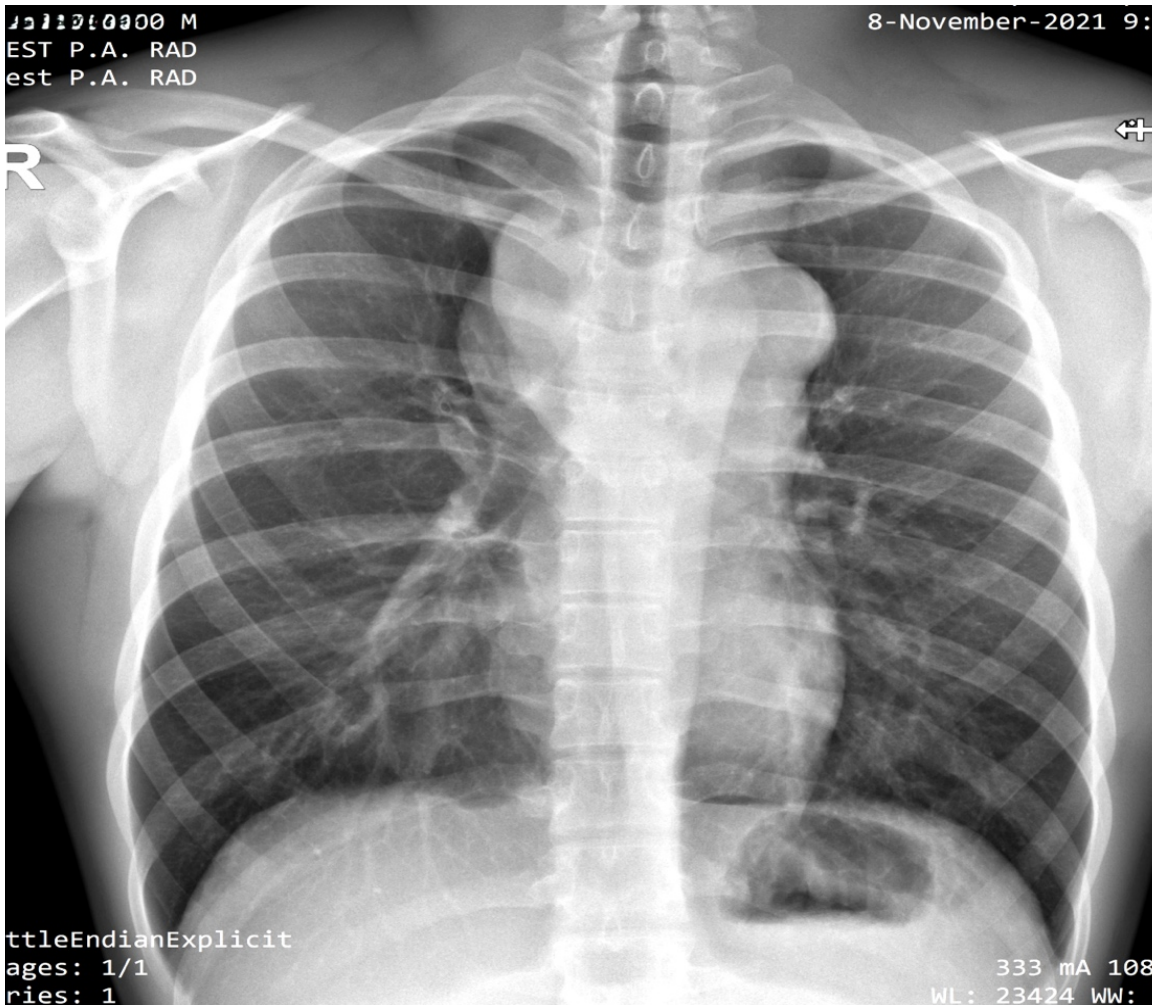
Завдання 4

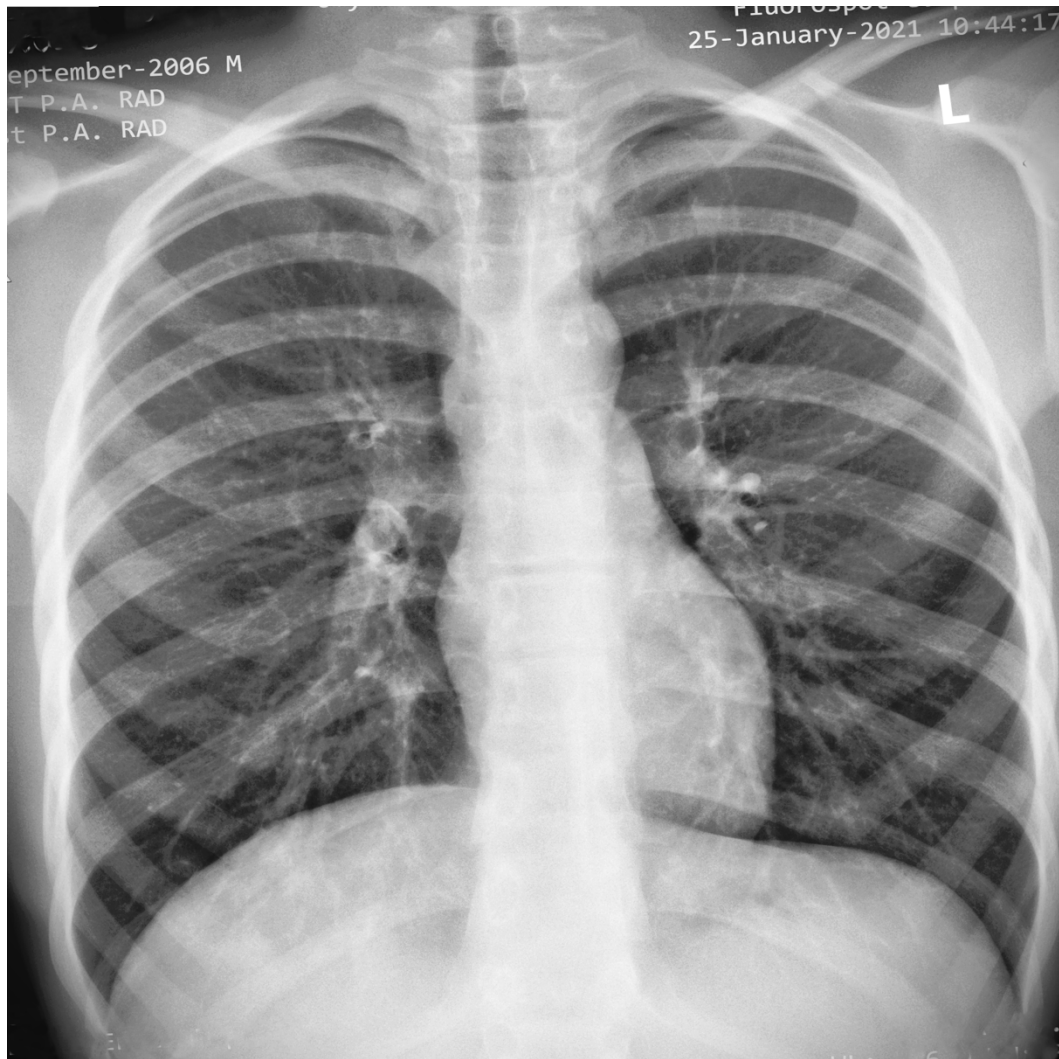
Хлопчик, 14 років життя

Скарги: підвищення температури тіла до 40°, сухий приступоподібний кашель, схуднення, блідість.

Анамнез: 10 міс. тому хворів на гострий бронхіт.

Направлений педіатром - діагноз: пневмонія?





Через 10 місяців

- 1.Опишіть дані оглядові рентгенограми.
- 2.Сформулюйте висновок за даними оглядових рентгенограм.

Завдання 5

Хлопчик, 6 років життя

Скарги: немає.

Анамнез: в Німеччині з'явилися папульозні висипи на шкірі, кон'юктивіт, сухий кашель.

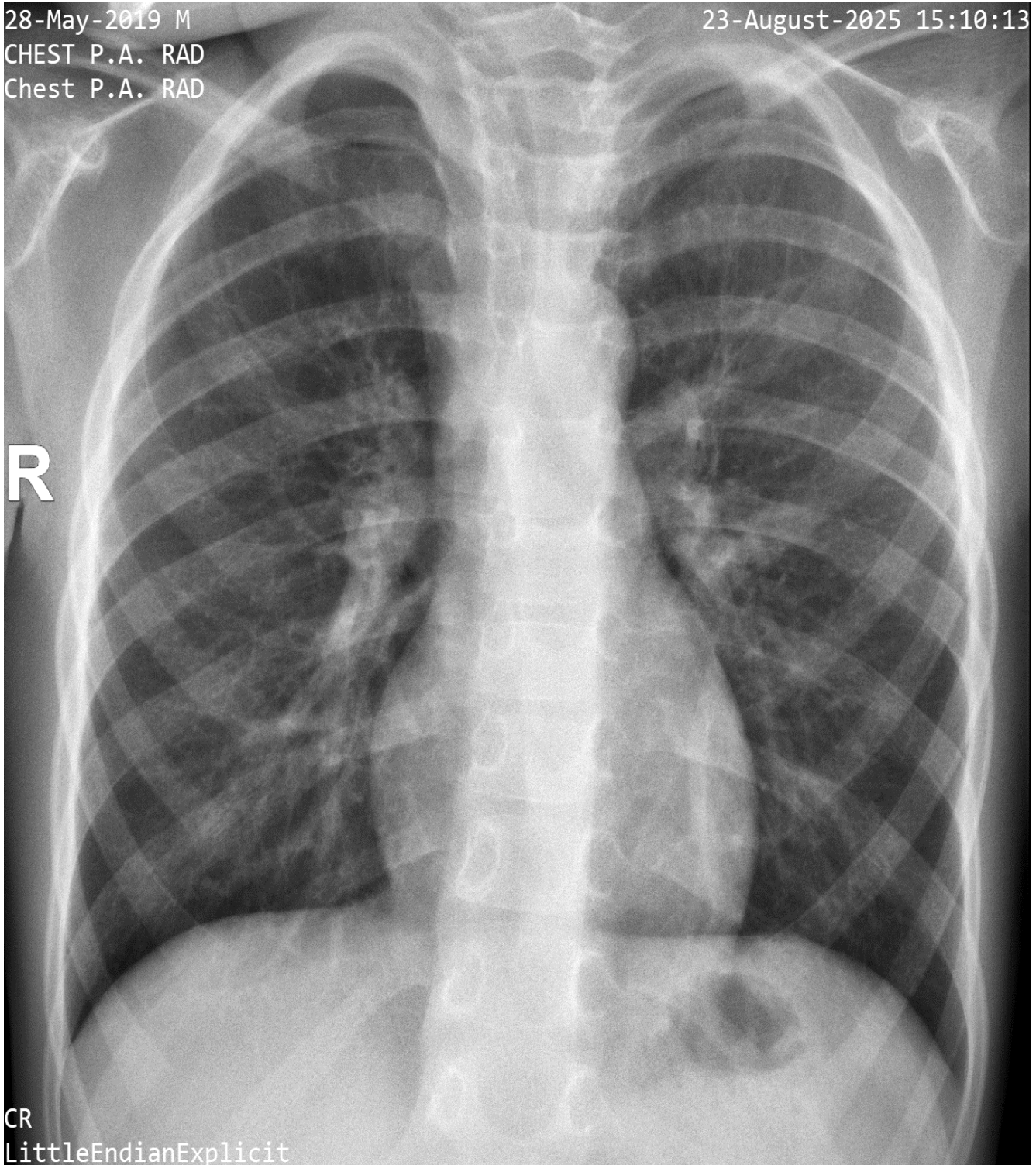
Направлений педіатром - діагноз: саркоїдоз ІІст, контроль після ліування.

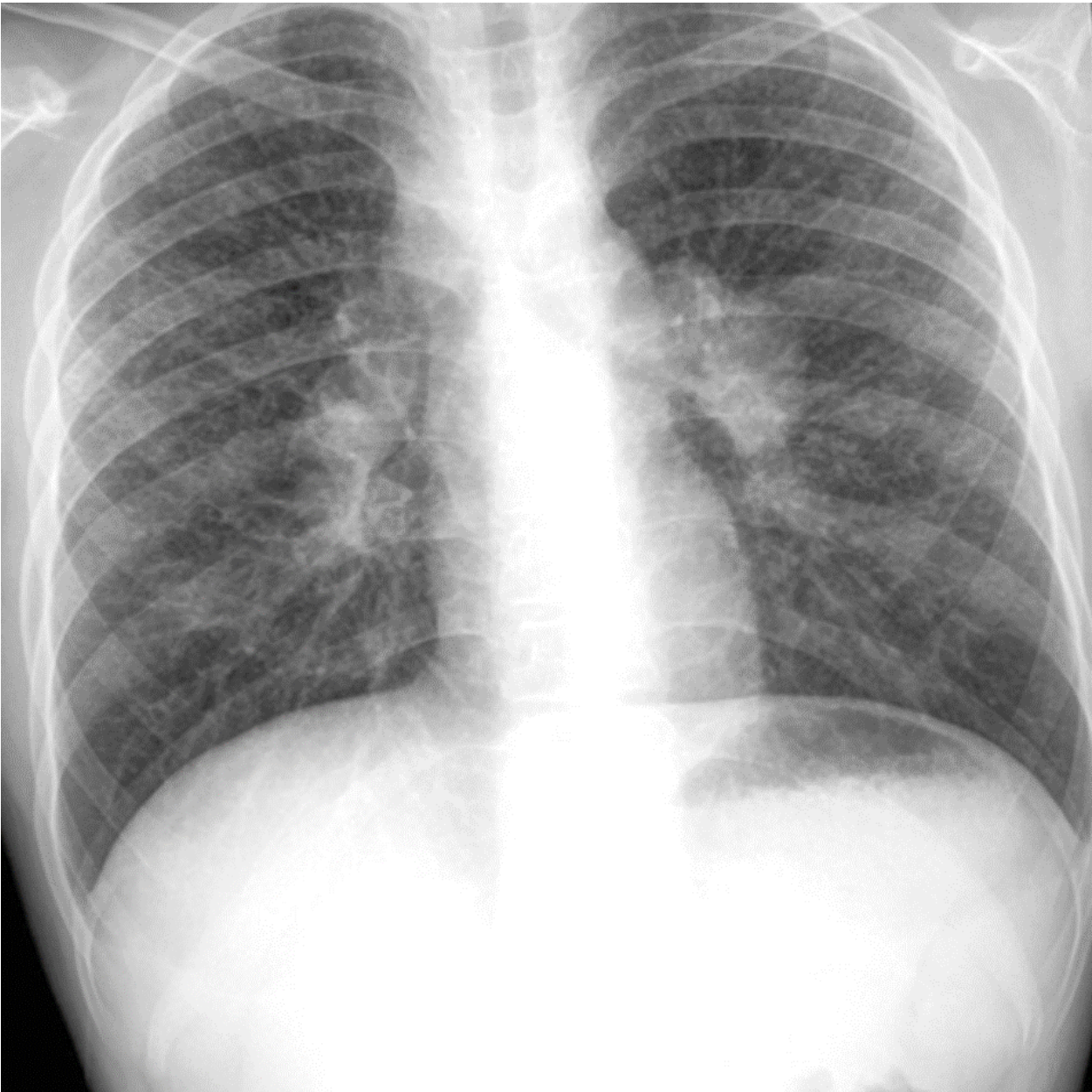
28-May-2019 M
CHEST P.A. RAD
Chest P.A. RAD

23-August-2025 15:10:13

R

CR
LittleEndianExplicit





1,5 роки тому

- 1.Опишіть дані оглядові рентгенограми.
- 2.Сформулюйте висновок за даними оглядових рентгенограм.